Aus der Anatomischen Anstalt der Universität München
Direktor: Prof. Dr. Walther Vogt

# Zur Kenntnis des Bindegewebsgerüstes der menschlichen Darmwand insbesondere über Serosa, Gefäßbeziehungen und Kerkringsche Falten

## Inaugural-Dissertation

zur

Erlangung der Doktorwürde in der gesamten Medizin

verfaßt und einer

Hohen Medizinischen Fakultät

der

Bayerischen Ludwig-Maximilians-Universität zu München

vorgelegt von

**Anton Bentenrieder**
aus München

Druck der Universitätsdruckerei H. Stürtz A.G., Würzburg

Referent: Prof. Dr. W. Vogt

R. UNIV.
BIBLIOTHEEK
LEIDEN

Sonderdruck aus
„Zeitschrift für Anatomie und Entwicklungsgeschichte“, 109. Band, 4. Heft
Verlag von Julius Springer, Berlin

Die Kenntnis vom Bau des bindegewebigen Gerüstes der Darmwand wurde besonders gefördert durch Mall, Goerttler und W. Vogt. Mall stellte 1896 den spiraligen Verlauf der kollagenen Fasern in der Darmwand fest, nachdem bereits Glason (1872) sich kreuzende Systeme von Bindegewebsbündel in der Submucosa gefunden hatte. Goerttler erweiterte diese Befunde und konnte (1932) in einer ausführlichen Arbeit zeigen, daß das Bindegewebe dem Muskelschlauch derart zugeordnet ist, daß dem Verlauf der kollagenen Fasern der Dünndarmwandung eine konstruktive Bedeutung für die Mechanik der Darmbewegung zukommt. Von einem Einfluß des Mesenteriums auf die Konstruktion der Darmwand und der Serosa war damals nichts bekannt. Die Serosa wurde allgemein als gleichförmig angesehen. 1935 berichtete W. Vogt über eine am menschlichen Dünndarm konstant vorkommende „Taenia fibrosa". Hierbei handelt es sich um einen fibrösen Längsstreifen innerhalb der Darmserosa, entlang der Schlingenperipherie, der besonders am Ileum ausgebildet ist. Über den feineren Bau dieser Tänie liegt eine ausführliche Arbeit von einer Schülerin von W. Vogt, Fräul. L. Pfeiffer, vor. Darin wird gezeigt, daß die Serosa als ein konstruktiv wichtiger Bestandteil der Darmwandung zu werten ist. Meine, unter Anleitung von W. Vogt[1] ausgeführten Untersuchungen hatten zunächst die Aufgabe, diese Kenntnis von der konstruktiven Bedeutung der Serosa und des Bindegewebes überhaupt für die Darmwand zu erweitern. Die Untersuchung sollte die anatomischen Befunde an der Tänie nachprüfen, ergänzen und durch vollständigere Blähversuche die Beziehungen zwischen Dehnungserscheinungen und Wandungsbau näher bestimmen. Dabei ergaben sich noch neue Befunde über konstruktive Einzelheiten des Mesenterialansatzes und der Gefäße sowie über Beziehungen der Gefäße zu den Kerkringschen Falten. Im Hinblick auf die neueren Angaben der Röntgenologen, besonders G. Forssels über die Verstreichbarkeit der Kerkringschen Falten wurde die Untersuchung auf die Frage nach anatomischen Kennzeichen für Konstanz oder Veränderlichkeit dieser Schleimhautfalten ausgedehnt. So ergab sich eine Anzahl von Fragen und Befunden, die abschnittsweise behandelt werden sollen.

[1] Meinem hochverehrten Lehrer, Herrn Prof. W. Vogt, habe ich meinen besonderen Dank auszusprechen für die Übertragung dieser Arbeit, für tatkräftige Unterstützung und zahlreiche wertvolle Anregungen.

## Material und Methode[1].

Das Material für die Untersuchung, menschliche Dünndärme, stammt von den zur Sektion kommenden Leichen des Pathologischen Instituts München (Leiter Geheimrat Prof. Dr. Borst) und des Pathologischen Instituts am Krankenhaus Schwabing (Leiter Prof. Dr. Singer). Den Vorständen der beiden Institute spreche ich an dieser Stelle für die bereitwillige Überlassung von Sektionsmaterial meinen herzlichen Dank aus.

Für die mikroskopische Untersuchung wurden Flächenpräparate der Darmserosa nach der in der Arbeit von L. Pfeiffer (1938) beschriebenen Weise hergestellt. Diese, zweckmäßigerweise auf Glimmer aufgezogenen Häutchenpräparate wie auch die mikroskopischen Schnitte wurden meist mit Orcein-van Gieson gefärbt.

Um morphologische Zusammenhänge zwischen der Taenia fibrosa und der Gesamtform des Darmes zu finden, wurden die von Pfeiffer begonnenen Blähversuche fortgesetzt. Zu diesem Zweck wurde der Darm gewaschen, durchspült und in etwa 50 cm lange Stücke geschnitten. Bei der einen Untersuchungsreihe wurde das Mesenterium dicht am Darm abgetrennt und die Darmstücke dann gebläht und an beiden Enden abgebunden, so daß die Form erhalten blieb. In diesem Zustand wurden sie getrocknet. In einer anderen Untersuchungsreihe wurde das den Darmstücken zugehörige Gekröse an diesen belassen und die Darmstücke ebenso aufgebläht und weiter behandelt. Ein Teil der geblähten Darmstücke wurde durch mehrmaliges Auftragen von Formol fixiert und dann in getrocknetem Zustand mit einem Gelatineüberzug versehen.

Meine Befunde stützen sich auf 45 Serosaflächenpräparate in Handtellergröße aus dem menschlichen Dünndarm und eine größere Anzahl von Flächenpräparaten in kleineren Stücken sowie 50 mikroskopische Schnitte aus den verschiedenen Abschnitten des menschlichen und tierischen Darmes. Hinzu kommen Flächenpräparate aus der Submucosa des Darmkanals und solche aus verschiedenen Stellen der Peritonealauskleidung der menschlichen Bauchhöhle. Insgesamt wurden für meine Untersuchungen über 100 Häutchenpräparate hergestellt und verwendet.

Während das Material für die Serosaflächenpräparate aus Leichen aller Altersklassen — von Kindern und von Erwachsenen — stammt, wurden für die geblähten Darmstücke nur Leichen von Erwachsenen verwendet.

## Über den Bau der Dünndarmserosa und der Taenia fibrosa.

Bevor ich über meine Ergebnisse berichte, soll das Wesentliche über den Feinbau der Serosa aus dem Schrifttum herangezogen werden. Ich schließe mich dabei in der Hauptsache an die Untersuchungen von W. Vogt an. Er unterscheidet am visceralen Bauchfell das *Serosaepithel* und die bindegewebige Eigenhaut, *Tunica propria*.

Das Serosaepithel besteht aus einer Schicht polygonaler Zellen, welche untereinander durch Protoplasmabrücken verbunden und in solchem Maße dehnbar sind, daß selbst bei pathologischen Wandbeanspruchungen, z. B. bei Ileus, die Kontinuität des Epithels erhalten bleibt (Schwarz 1893, Seifert 1929, Meurer 1936). Es besitzt, wie Muskatello (1895) in einer Arbeit, die sich vor allem mit den Resorptionsverhältnissen des Peritoneums und den ableitenden Lymphwegen befaßt und in der genauere Angaben über die Beziehung des Serosaepithels zur Unterlage gemacht werden, im Bereich des Dünndarms keine Stomata. Die Epithelzellen liegen auf einer dünnen Membran aus dicht geflochtenen argyrophilen Fasern, der Grenzmembran. Auf deren Oberflächenseite finden sich äußerst zarte, lineare Leisten, die mit ihren Enden so zusammentreten, daß sie leicht vertiefte, polygonale Räume von der Form und Größe der Epithelzellen um-

[1] Das Beweismaterial, soweit es sich um Dauerpräparate handelt, steht im Anatomischen Institut München zur Verfügung.

grenzen. Diese Räume sind nichts anderes als Nischen, in denen die Serosaepithelzellen liegen. Auch die Grenzmembran besitzt im Bereich des Dünndarms keine Lücken (Muskatello 1895).

Über die darunter liegende bindegewebige Eigenhaut des Serosaepithels sagt W. Vogt zusammenfassend: Sie „läßt regelmäßig drei Schichten erkennen: eine feinfaserige, dünne subepitheliale Schicht, aus feinstem kollagenem Bindegewebe; ich nenne sie *fibrilläre Deckschicht* oder *Stratum fibrillare*. Darunter folgt eine netzförmige elastische Haut, die *elastische Hauptschicht* oder *Stratum elasticum*. Die darunter liegende Hauptmasse der Serosa ist eine erheblich dickere, grobfaserige kollagene Schicht, durchsetzt von elastischen Fasern, wir wollen sie als *Grundschicht* oder *Stratum fibrosum* bezeichnen" (W. Vogt 1936, S. 276).

Die feinfaserige, subepitheliale Schicht ist im Bereich des Ileum an der Schlingenperipherie bedeutend verstärkt und vorwiegend längsgefasert. Die Fibrillenbündel sind hier vielfach zu feinen Sehnenfasern zusammengeschlossen, und diese sind es, die am frischen Darm der Taenia fibrosa das glänzende, weißliche Aussehen verleihen (Vogt, Pfeiffer).

Über die dort wiedergegebenen Befunde hinaus konnte ich an Serosaflächenpräparaten, bei denen durch die Präparation in der kollagenen Grundschicht Lücken entstanden sind, feststellen, daß an den seitlichen Partien des Darmes die Fasern der fibrillären Deckschicht nicht so wie an der Schlingenperipherie längs verlaufen, sondern leicht in zirkulärer Richtung abweichen. Es scheint also auch die fibrilläre Deckschicht den verschiedenen Abschnitten des Darmumfanges in verschiedener Weise zugeordnet zu sein, ähnlich wie es für die kollagene Grundschicht von L. Pfeiffer beschrieben wurde. Gegen den Mesenterialansatz hin wird das Stratum fibrillare so dünn, daß an mikroskopischen Schnitten die darunter liegende elastische Hauptschicht dicht unter dem Epithel zu liegen scheint.

Als elastische Hauptschicht wird ein engmaschiges Netz aus längs- und zirkulärgerichteten Fasern beschrieben. Nach den bisherigen Darstellungen sind die elastischen Fasern an den verschiedenen Stellen ein und desselben Darmumfanges verschieden dicht angeordnet: die Dichte der elastischen Netze nimmt vom Mesenterialansatz gegen die Schlingenperipherie — also gegen die Tänie hin — zu. Dieser Befund im ganzen gesehen ließ sich an Häutchenpräparaten ohne weiteres bestätigen. Doch ist in bezug auf die Lage der elastischen Netze eine Korrektur notwendig. Die Zunahme in der Dichte der elastischen Fasern auf der dem Gekröseansatz gegenüberliegenden Seite des Darmes ist, wie aus Querschnitten hervorgeht, nicht durch eine stärkere Ausbildung der elastischen Hauptschicht, sondern durch die Ausbildung eines zweiten, tiefer gelegenen elastischen Netzes bedingt. Über dieses in der kollagenen Grundschicht eingebettete Netz wird weiter unten ausführlich berichtet. Die elastische Hauptschicht behält dagegen an allen Stellen desselben Darmumfanges ihre Stärke nahezu unverändert bei.

Die dritte und tiefste Schicht der Dünndarmserosa ist die erheblich dickere kollagene Grundschicht. Deren kollagene Fasern verlaufen, vom Mesenterialansatz ausgehend (Abb. 2), zunächst zirkulär und biegen an den seitlichen Partien der Darmwand allmählich in die Längsrichtung ab (Vogt, Pfeiffer). Gleichzeitig spalten sich die groben kollagenen Bündel in feinere Faserbündel auf. An der Schlingenperipherie überkreuzen sich dann die kollagenen Fasern unter so spitzen Winkeln, daß sie fast parallel zu verlaufen scheinen (Abb. 3). Während ihres spiraligen Verlaufes um das Darmrohr „spalten" die kollagenen Fasern „schraubenförmig in Richtung ihres Verlaufes überall in die Darmwand hinein-

ziehende Züge ab, welche die Serosa fest mit ihrer Unterlage verbinden und gleichzeitig das Perimysium der Muskelfasern bilden" (GOERTTLER 1932, S. 333). Die

*m* *m*

Abb. 1. Serosaflächenpräparat vom Ileum eines 57jähr. Mannes. Färbung: Orcein-van Gieson. Vergr. 1,4mal. In der Mitte die Taenia fibrosa. *m* Mesenterialansatz. Seitlich davon Serosa des Mesenteriums.

Verbindung zwischen Serosa und Muskulatur des Darmes ist deshalb, besonders gegenüber dem Mesenterialansatz, sehr innig. Eine eigentliche Subserosa aus

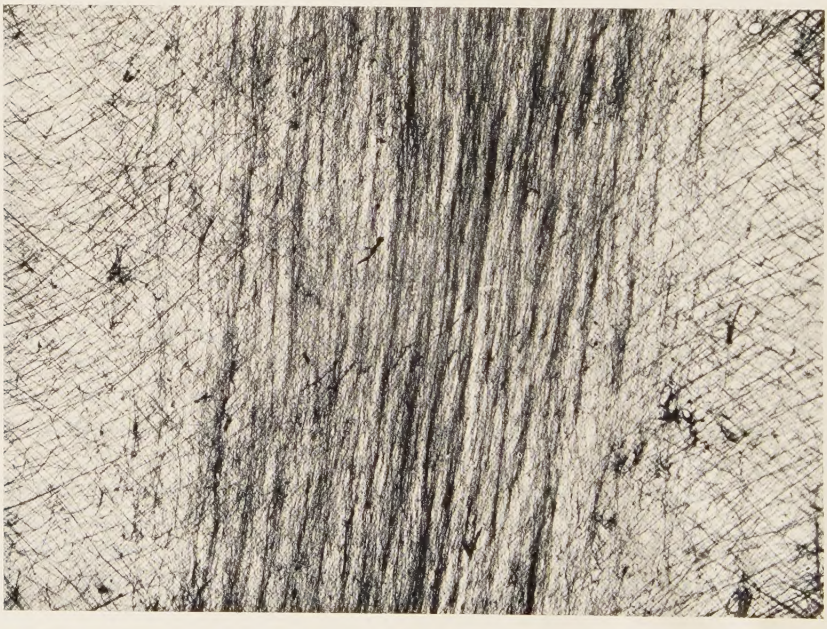

Abb. 2. Serosaflächenpräparat vom Ileum einer 73jähr. Frau. Färbung: Orcein-Chromotrop. Vergr. 3mal.

lockerem kollagenem Gewebe fehlt am Dünndarm, außer in der Nähe des Gekröseansatzes. Dort dringt denn auch Fettgewebe zwischen die Serosagrundschicht

und den Muskelschlauch ein, während sich im Stratum fibrosum im allgemeinen keine Fettzellen finden.

In der kollagenen Grundschicht liegt, wie schon erwähnt, das tiefe, elastische Netz der Serosa eingebettet, dessen Fasern in der Längsrichtung des Darmes verlaufen.

Angaben über die Anordnung des elastischen Gewebes der Serosa in zwei Netzen finden sich nach L. Pfeiffer (S. 179) bereits bei Poirier-Charpy. Über das *parietale* Peritoneum findet man dort u. a.: „Les fibres élastiques se répartissent en deux réseaux, l'un superficiel, l'autre profond . . . .“ (Poirier-Charpy[1]). Weiter heißt es dort über das viscerale Peritoneum:

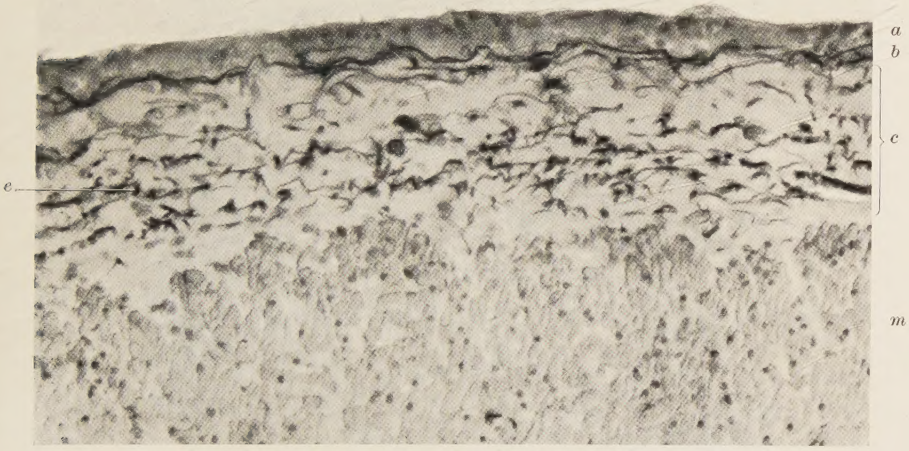


Abb. 3. Querschnitt durch die Serosa vom Ileum einer 28jähr. Frau im Bereich der Taenia fibrosa. Färbung: Orcein-van Gieson. Vergr. 380 mal. *a* Stratum fibrillare, *b* Stratum elasticum (Fasern zirkulär gerichtet), *c* Stratum fibrosum mit *e* längsgerichteten elastischen Fasern, im Querschnitt punktförmig, *m* äußere Muskelschicht.

„Quant à la structure de ce péritoine viscéral, elle répète, avec des variations régionales, la strusture du péritoine pariétal . . . .“ (S. 1092). Über das Peritoneum des Darmes im besonderen wird berichtet: Le péritoine „atteint 70 $\mu$ (Henle) sur le grêle et 100 $\mu$ sur le côlon. *Le réseau élastique* de la séreuse est très développé en raison des changements de volume auxquels est soumis ce segment du canal alimentaire. Le tissu cellulaire sous-séreux est surtout abandant au niveau du bord mésentérique“ (S. 1093, 94). Nach diesen Angaben Poirier-Charpys scheint es mir nicht sicher, ob den beiden Forschern, die im übrigen sehr ausführlich die Histologie des Peritoneums behandeln, die Anordnung des elastischen Gewebes in zwei Schichten auch im Bereich der Dünndarmserosa bekannt war. Eine genaue Beschreibung der Dünndarmserosa, insbesondere über die Faserrichtung der beiden elastischen Netze der Serosa, wird dort jedenfalls nicht gegeben. Sicher aber hat Vogt das tiefe elastische Netz der Serosa bereits gesehen, wenn er schreibt, daß unterhalb des Stratum elasticum die kollagene Grundschicht liegt, die im Bereich der Taenia fibrosa „durchsetzt“ ist „mit elastischen Fasern“ (Vogt 1935, S. 279).

Wenn man am Querschnitt die Anordnung des tiefen elastischen Netzes vom Mesenterialansatz gegen den äußeren Darmumfang zu verfolgt, so erkennt man: Es beginnt seitlich am Darm, mitunter auch mit wenigen Fasern schon am Gekröseansatz und nimmt, dicht der Muskulatur anliegend, im Verlauf des Darmumfanges gegen die dem Mesenterium abgewendete Seite hin immer mehr an Stärke zu.

[1] Poirier-Charpy: Tome IV/3, p. 1089.

Das tiefe elastische Netz kann dann gegenüber dem Gekröseansatz so stark sein, daß es die ganze kollagene Grundschicht durchsetzt und wie auf Abb. 7 dicht an das oberflächliche, zirkulär gerichtete Stratum elasticum anschließt. Durch die stärkere Ausbildung des tiefen, elastischen Netzes an der dem Mesenterial-

Abb. 4. Flachschnitt durch die Dünndarmserosa am Rande der Tänie. Färbung: Orcein-van Gieson. Vergr. 42mal. *a* Stratum fibrillare, *b* Stratum elasticum mit zirkulären Fasern. *b'* wenige längsverlaufende Fasern des Stratum elasticum, *k* grobe kollagene Bündel im Stratum fibrosum, *e* elastische Fasern der Grundschicht, senkrecht zu *b* verlaufend, *m* Längsmuskelschicht. In der rechten unteren Ecke schematischer Querschnitt durch die Serosa vom Ileum. *b* das zirkulär gerichtete Stratum elasticum umkleidet den ganzen Darmumfang, *e* das tiefe elastische Netz der Serosagrundschicht ist nur an der Schlingenperipherie und den angrenzenden Partien entwickelt, *m* Muscularis propria.

ansatz gegenüberliegenden Seite der Darmwand erklärt sich dann die von W. VOGT und L. PFEIFFER beobachtete Zunahme der längsgerichteten elastischen Fasern am Serosaflächenpräparat (Abb. 1).

Zur Darstellung des eben beschriebenen Schichtenbaues der Serosa möge eine Reihe von Abbildungen dienen. An dem Serosaflächenpräparat vom Ileum eines 57jährigen Mannes (Abb. 1) zieht in der Mitte des Bildes von oben nach unten ein ziemlich breites Band: Die Taenia fibrosa (VOGT 1936). Die rechts

und links davon gelegenen Stellen entsprechen der seitlichen Darmwand und dem Gekröseansatz; die Randstreifen des Präparates sind bereits Randteile der Mesenterialblätter. Die kollagenen Fasern in der Serosa des Mesenteriums streben fast senkrecht auf den Darm zu und gehen am Gekröseansatz (*m*) zunächst ohne Richtungsänderung in die des Darmes über. Weiterhin verlaufen die Fasern

Abb. 5. Flacher Längsschnitt aus dem Ileum eines 36jähr. Mannes. Färbung: Orcein-van Gieson. Vergr. 122 mal. Stelle des Mesenterialansatzes. Bezeichnung wie Abb. 4.

in der oben beschriebenen Weise, nämlich in bogenförmigem Verlauf, immer mehr in die Längsrichtung abweichend, bis sie den Mittelstreifen erreichen. Ein ähnliches Präparat, nur stärker vergrößert, kommt auf Abb. 2 zur Darstellung.

Als Grundplan des Aufbaues muß wohl die Anordnung an der seitlichen Darmwand gelten. Für diese ist kennzeichnend der Befund der Abb. 8: hier an der seitlichen Darmwand bilden die kollagenen Fasern ein regelmäßiges, grobmaschiges Scherengitter, das von dem oberflächlichen Stratum elasticum überlagert wird. Dessen Fasern (*e*) verlaufen in der Hauptsache zirkulär, nur von wenigen in der Darmrichtung gelegenen Fasern (*e'*) gekreuzt. Die elastischen

Fasern sind somit in der Richtung der Diagonalen der kollagenen Fasergitter angeordnet.

Ein Querschnitt durch die Tänie (Abb. 3) läßt den Schichtenbau der Serosa am besten erkennen: Oben liegt die im Bereich der Tänie ziemlich verstärkte, fibrilläre Deckschicht (*a*) mit dem Epithel. Dann folgt die dünne elastische Hauptschicht mit ihren vorwiegend zirkulär verlaufenden Fasern (*b*), und darunter schließt sich die erheblich dickere kollagene Grundschicht (*c*) an. In dieser liegt das tiefe elastische Netz eingebettet, dessen längsgerichtete Fasern auf dem Querschnitt nur als Punkte (*e*) zu erkennen sind.

Abb. 6. Gleichartiger Schnitt aus demselben Paraffinblock wie Abb. 5. Stelle aus dem seitlichen Bereich des Darmes. Bezeichnung wie Abb. 4.

Das Vorhandensein von zwei elastischen Netzen, einem oberflächlichen, orthogonal gerichteten, vorwiegend aus zirkulär verlaufenden Fasern gebildeten Netz (Stratum elasticum VOGT) und einem tiefen längsgerichteten elastischen Netz, soll an einem Flachschnitt durch die Serosa gezeigt werden (Abb. 4). Der Schnitt, der aus den Randpartien der Taenia fibrosa ilei stammt, geht etwas schräg in die Tiefe und trifft (von oben nach unten) nacheinander: das Stratum fibrillare (*a*), die elastische Hauptschicht (*b*) und darunter die kollagene Grundschicht mit dem in ihr eingebetteten elastischen Netz. Während die schwach gefärbten kollagenen Bündel (*k*) diagonal verlaufen, ziehen die Fasern des tiefen elastischen Netzes (*e*), dicht der Muskulatur anliegend, longitudinal, also in Richtung des Darmes. Das oberflächliche elastische Netz (*b*) verläuft mit Fasern aus schwächerem Kaliber senkrecht dazu; d. i. auf den Darm bezogen, zirkulär. Einige längsverlaufende Fasern des Stratum elasticum (*b'*) lassen dieses als orthogonal geknüpft erkennen. Die Anordnung der elastischen Fasern in Form von zwei getrennten und verschieden gerichteten Netzen ist in Abb. 4 deutlich zu erkennen.

Drei gleichartige Flachschnitte (Abb. 5—7) aus verschiedenen Stellen des Darmumfanges bringen die oben beschriebenen Unterschiede in der Serosastruktur

deutlich zur Darstellung. Es sind wiedergegeben: 1. Der Bereich am Mesenterialansatz (Abb. 5), wo die groben kollagenen Bündel aus der Längsmuskulatur zu kommen scheinen und senkrecht zu ihr, also zirkulär verlaufen; 2. der seitliche Bereich der Darmwand (Abb. 6), wo die kollagenen Bündel schräg zur Richtung der Längsmuskulatur verlaufen und sich unter fast rechtem Winkel kreuzen. Das oberflächliche Stratum elasticum (W. Vogt) ist in den beiden Abb. 5 und 6 als ein ziemlich breiter Streifen aus zarten Fasern (*b*) zu erkennen; 3. die Taenia fibrosa. Alle Fasern, besonders die elastischen, die in der Grundschicht eingebettet liegen, verlaufen in Richtung des äußeren Muskelschlauches, also längs. Nur gegen die freie Oberfläche hin liegen senkrecht dazu gerichtete Fasern, die dem zirkulär orientierten Stratum elasticum angehören (Abb. 7).




Abb. 7. Flacher Längsschnitt aus dem Ileum einer 28jähr. Frau. Bereich der Tänie. Färbung: Orcein-van Gieson. Vergr. 122mal. Photo überzeichnet. Bezeichnung wie Abb. 4.

Die Serosastruktur ändert sich in allmählichem Übergang (vgl. Abb. 2) in der durch die Abb. 5—7 gekennzeichneten Weise. Das in der Arbeit von L. Pfeiffer enthaltene Schema über den Faserverlauf in der Dünndarmserosa erhält durch diese Bilder den Beleg aus den natürlichen Präparaten.

Die theoretischen Überlegungen Goerttlers (1932, S. 354) über die Bestimmung der wahren Darmlänge mit Hilfe der an „Häutchenpräparaten der Serosa leicht feststellbaren Winkel der Bindegewebsfasern zur Darmachse" stützen sich noch auf die Voraussetzung von ringsum am Darm gleichartigen Serosaverhältnissen; sie sind hinfällig mit der Feststellung eines fibrösen Längsbandes am Dünndarm und einer kontinuierlichen Änderung der Kreuzungswinkel der kollagenen Fasern und ihrer Richtung vom Mesenterialansatz aus bis zur Schlingenperipherie, entsprechend dem Pfeifferschen Schema (Pfeiffer, S. 185, Abb. 8).

## Über Unterschiede im Muster der elastischen Netze.

Bezüglich der Anordnung der elastischen Fasern in der Serosa des menschlichen Dünndarms erscheint es mir wichtig, auf das fast ausschließliche Vorkommen von elastischen *Fasern* hinzuweisen (Abb. 8). *Gefensterte Membranen* in größerer Ausdehnung, wie sie Hass (1938) in der pulmonalen Pleura feststellen konnte, fand ich an über 100 Serosahäutchenpräparaten, aus dem menschlichen Jejunoileum niemals. Nach Hass finden sich gefensterte elastische Membranen auch nicht im Peritonealüberzug der Milz, Leber und der Gallenblase. In der Serosa

← Längsrichtung des Darmes →

Abb. 8. Serosaflächenpräparat vom Ileum eines 68jähr. Mannes. Färbung: Resorcinfuchsin-van Gieson. Vergr. 188mal. Seitlicher Bereich des Darmes. Grobes kollagenes Gitter *(k)* unscharf eingestellt und oberflächliches Netz, dessen Fasern meist zirkulär verlaufen *(e)*. Wenige elastische Fasern *(e')* liegen in Richtung des Darmes. Alle elastischen Elemente sind faserförmig angeordnet.

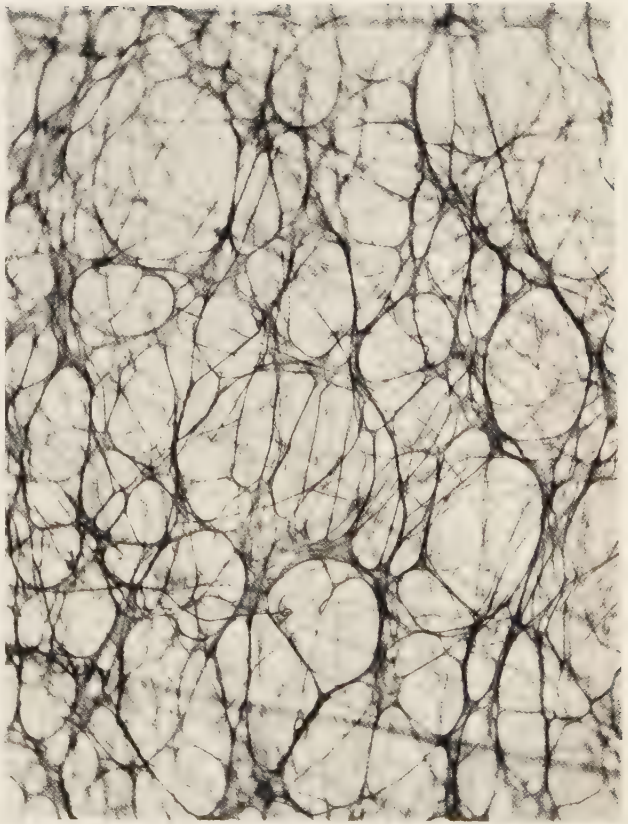

Abb. 9. Serosaflächenpräparat vom Ileum des Schweines. Färbung und Vergrößerung wie Abb. 8. Aus einer Stelle, wo die Verknüpfungspunkte der elastischen Fasern membranartig verbreitert sind. Vgl. HASS (1938), S. 343, Abb. 7.

der Harnblase, des Zwerchfells, des Magens und der vorderen Bauchwand konnte ich ebenfalls keine gefensterten Membranen finden. Nur im Mesenterium des Dünndarms und im Colon transversum treten mitunter die elastischen Fasern derart zusammen, daß stellenweise membranartige Bilder zustande kommen. Auch in der Serosa vom Schweinedünndarm ließ sich in manchen Fällen eine flächenhafte Verbreiterung der elastischen Fasern feststellen, die an gefensterte Membranen erinnert (Abb. 9). Dieses Verhalten des elastischen Gewebes findet sich jedoch nur stellenweise in der Serosa vom Schweinedünndarm und meist in der Nähe des Mesenterialansatzes.

In der Serosa des Colon transversum verlaufen die elastischen Fasern im wesentlichen zirkulär. Sie vereinigen sich in spitzen Winkeln und verbreitern sich manchmal an ihren Verknüpfungspunkten, so daß längliche, abgerundete Maschenräume entstehen (Abbildung 10). Die kollagenen Fasern überkreuzen die Muskeltänien unter einem Winkel von etwa 45°, um im Gebiet der Haustra mehr zirkulär zu ziehen.

← Längsrichtung des Darmes →

Abb. 10. Serosaflächenpräparat vom Colon transversum eines 56jähr. Mannes. Orcein-van Gieson-Färbung. Vergr. 120mal. Bereich der Haustra. Stark durchlöcherte, elastische Membranen.

In der Serosa des Magens bilden die zahlreichen elastischen Fasern ein ziemlich regelmäßiges Netz, das an einem großen Flächenpräparat von der Vorderwand des Magencorpus eine Längsorientierung erkennen läßt (Abb. 11). Das entsprechende Serosaflächenpräparat von der Rückwand desselben Magens läßt diese Längsorientierung vermissen.

In dem Serosaüberzug von Harn- und Gallenblase findet sich ein ziemlich dichtes, elastisches Netz, dessen Fasern häufig sternförmige Verknüpfungspunkte zeigen. Bei Durchsicht der betreffenden Präparate gewinnt man den Eindruck, daß im Peritonealüberzug des Blasenfundus die transversal gerichteten — also von der rechten Fossa iliaca zur linken verlaufenden Fasern — zahlreicher sind als die in anderer Richtung verlaufenden.

Die bisherigen Untersuchungen der peritonealen Wandauskleidung lassen die Serosa als ein „wesentliches Element der Wandkonstruktion im ganzen“ (W. Vogt 1935, S. 282) erkennen und machen wahrscheinlich, daß den verschiedenen Stellen der Bauchhöhle entsprechend ihrer verschiedenen mechanischen Beanspruchung ein Serosaüberzug von verschiedener bindegewebiger Struktur zugeordnet ist.

← Längsrichtung des Magens →

Abb. 11. Serosaflächenpräparat von der Vorderwand des Magencorpus eines 37jähr. Mannes. Orceinfärbung. Vergr. 120mal. Die elastischen Fasern bilden ein regelmäßiges Netz, das längs orientiert ist.

## Vorkommen und Ausdehnung der Tänie. Altersunterschiede.

Die von Vogt und Pfeiffer geschilderte Abnahme der Stärke der Tänie im oberen Jejunum habe ich sowohl am Serosaflächenpräparat als auch durch die Blähversuche bestätigt gefunden. Die Tänie reicht als deutlich sichtbares Band über etwa $^3/_5$ der Dünndarmlänge hinauf (Vogt 1935, S. 281) und nimmt innerhalb dieser Strecke beständig, aber wenig an Stärke ab. Erst im oberen Jejunum wird die Tänie merklich schwächer. Sie bildet hier ein ziemlich breites, unscharf begrenztes Band, das, wie schon Vogt und Pfeiffer festgestellt haben, dem einen — linken — Mesenterialansatz näher liegt (Abb. 12).

Im untersten Ileum, nahe der Ileocäcalklappe, teilt sich bei den hierauf untersuchten drei Därmen die Tänie in zwei fibröse Faserzüge (Abb. 13), die den Ansatz der Plica ileocaecalis zwischen sich lassen.

Im untersten Ileum ist möglicherweise die Taenia fibrosa schon früher gesehen worden. Bei Haberland (1935, S. 713) findet man: „Ab und zu gehen die Tänien des Colons eine Strecke lang auf das untere Ileum über und geben dadurch zu Verwechslungen zwischen Colon und Ileum Anlaß. Eine solche Anomalie erschwert unter Umständen das Auffinden des Wurmfortsatzes.“ Ein Übergreifen der Muskeltänien des Colons auf das Ileum ist sehr unwahrscheinlich. Es handelt sich in Haberlands Fall offenbar um eine besonders stark entwickelte Taenia fibrosa, aber dieses Vorkommen darf dann nicht als „Anomalie“ bezeichnet werden.

Zur Feststellung von Unterschieden in der Ausbildung der Tänie in den verschiedenen Lebensaltern wurden Dünndarmabschnitte von Neugeborenen und




Abb. 12. Serosaflächenpräparat vom obersten Jejunum eines 54jähr. Mannes. Orcein-van Gieson-Färbung. Vergr. 1,4mal. Seitliche Verlagerung der Tänie nach links.

Kindern untersucht: Das Serosaflächenpräparat vom untersten Ileum eines Neugeborenen bildet ein zartes Häutchen aus kollagenen und wenigen elastischen

Abb. 13. Serosaflächenpräparat vom untersten Ileum eines 37jähr. Mannes, dicht oberhalb des Ansatzes der Plica ileocaecalis. Zweiteilung der Tänie. Färbung: Orcein-van Gieson. Vergr. 3mal.

Fasern mit verhältnismäßig vielen Zellen. Eine tänienartige Bildung ist an diesem Serosapräparat nicht zu erkennen. Die Serosa von derselben Stelle eines $1^1/_2$jährigen

Kindes läßt eine schwache Längsstreifung erkennen (Abb. 14). Die Serosa aus dem mittleren Ileum eines 8jährigen Knaben zeigt einen nur schwachen Mittelstreifen. Ein elastisches Netz aus zirkulär und longitudinal verlaufenden Fasern ist vorhanden; doch ist die für eine Taenia fibrosa so charakteristische Anhäufung von längs verlaufenden Fasern an der Schlingenperipherie nur wenig ausgebildet. Entsprechende Präparate aus höheren Abschnitten desselben Darmes unterscheiden sich histologisch nicht wesentlich von dem Ileumpräparat. Die Serosaflächenpräparate von jugendlichen Individuen (15—30 Jahre) zeigen eine deutliche Tänie mit charakteristischem Verhalten der kollagenen und elastischen Fasern.

←— Längsrichtung des Magens —→

Abb. 14. Serosaflächenpräparat vom untersten Ileum eines 1½jähr. Kindes, dicht vor der Ileocädalklappe. Färbung: Orcein-Chromotrop. Vergr. 1,25mal.

Bei Leichen hohen Alters erscheint, wie schon von Pfeiffer beobachtet wurde, die Tänie stärker ausgebildet.

Ich habe diese „Verstärkung" der Tänie im Alter genauer untersucht und dabei den Eindruck gewonnen, daß sie durch eine Vermehrung der elastischen Fasern charakterisiert ist. Es sind besonders die längsgerichteten Fasern des tiefen elastischen Netzes, die an Zahl zunehmen, während die des Stratum elasticum eine so merkliche Vermehrung nicht zeigen. Doch gewinnt man bei Durchsicht der Präparate die Überzeugung, daß auch starke individuelle Unterschiede in der Menge der elastischen Fasern bei den einzelnen Därmen vorhanden sind.

Im allgemeinen scheint die Frage der Mengenveränderung des elastischen Gewebes im hohen Alter noch nicht geklärt. Es finden sich im Schrifttum vereinzelt Angaben, die für eine Vermehrung der elastischen Fasern im Alter sprechen: „Die elastischen Fasern nehmen . . . im Alter mehr zu als die kollagenen[1]. Gleichzeitig aber geht eine schon von Unna gekennzeichnete Veränderung der kollagenen und elastischen Fasern in bezug auf ihre Färbbarkeit einher" (Aschoff 1938, S. 53). Nach Pinkus (1927, S. 83) nimmt das elastische Gewebe „in höherem Alter (nach 20 Jahren) zu und leistet dann der Überdehnung der Haut einen höheren Widerstand". Petersen spricht von einer zarten Elastica jugendlicher Vaginae

[1] Ceresa, Fr.: Trasformatio del tegumento dell'uomo durante la vita fetale et post-natale. Metamorfosi senili. Arch. ital. Anat. **36** (1936).

und von dichten und derben Netzen bei älteren Individuen (1931, S. 663). Nach Moraller (1912, S. 26) erfahren zwar im senilen Corpus uteri die elastischen Fasern degenerative Veränderungen, doch „in der äußeren Schicht, dem Stratum subserosum, bleiben sie gut erhalten." . . . „Von einem generellen Altersschwund der elastischen Fasern ist keine Rede, im Gegenteil scheint die Menge der elastischen Fasern mit dem Alter zuzunehmen." Auch Dogliotti (1930, S. 15) berichtet über eine Zunahme des elastischen Gewebes im interstitiellen Gewebe des Myokards mit dem Alter und Monroy (nach Heiss 1936, S. 783) über eine Zunahme der elastischen Elemente in der Hypopleura bis ins hohe Alter hinein. Demgegenüber findet Hass (1938) aber durchschnittlich „das elastische Gewebe der Greisenpleura doch etwas spärlicher" als in jugendlichen Pleuren. Ähnlich wie bei meinen Serosahäutchenpräparaten erhielt auch Hass seine besten Pleurapräparate von alten Individuen und erklärt diesen Befund durch die verminderte Tiefenausdehnung der Greisenpleura und einer vielleicht besseren Färbbarkeit des elastischen Gewebes im Alter.

## Ergebnisse der Blähversuche.

Um die Wirkung der Taenia fibrosa als Längsverspannung des Darmes zu prüfen, wurden die schon von L. Pfeiffer begonnenen Blähversuche fortgesetzt. Es wurde von Darmstücken aus den verschiedenen Abschnitten des menschlichen Dünndarms das Mesenterium abgetrennt und die etwa 50 cm langen Stücke aufgebläht. Diese Stücke krümmen sich beim Blähen in verschiedener Weise, je nach dem Darmteil, dem sie entnommen wurden. Ein Darmstück aus dem unteren Ileum, von welchem das Mesenterium dicht am Ansatz abgetrennt wurde (Abb. 15), krümmt sich beim Aufblähen gerade in entgegengesetzter Weise, wie es bei erhaltener Verbindung mit dem Mesenterium der Fall ist. Die Tänie kommt — wie auch von L. Pfeiffer festgestellt — an die Innenseite der Krümmung zu liegen, während der Mesenterialansatz nach außen gewendet wird. Auf der Abb. 15 liegt das am stärksten eingerollte Ende der Ileocäcalklappe am nächsten. An der Stelle des Gekröseansatzes sind deutliche Gewebsreste zu erkennen. Geblähte Darmstücke aus höheren Abschnitten des Dünndarmes zeigen eine Abnahme der Krümmungsstärke, die um so größer ist, je weiter oben am Dünndarm das geblähte Darmstück entnommen wurde. Ein Darmstück aus der Mitte des Dünndarms derselben Leiche wie auf Abb. 15 läßt eine schwächere Krümmung erkennen (Abb. 16). Auch hier liegt die Tänie innen; der Mesenterialansatz außen. Vergleicht man damit das Verhalten von Stücken aus dem obersten Jejunum (Abb. 17), so ist deutlich eine weitere Abnahme der Krümmung in gastraler Richtung festzustellen. „Im Jejunum krümmt sich der Darm oft, auch bei ziemlich starker Blähung, überhaupt nicht. Wenn es zu einer Krümmung kommt, ist sie geringer als im Ileum und außerdem oft so gerichtet, daß die kleine Kurvatur seitlich vom Mesenterialansatz liegt. Das spricht dafür, daß eine Längsverspannung in diesem Darmabschnitt weniger stark ausgebildet ist, und daß sie oft seitlich liegt" (Pfeiffer, S. 193). Da die Serosaflächenpräparate eine Abnahme der Stärke der Tänie in gastraler Richtung ergeben haben, besteht also ein Zusammenhang zwischen der Stärke der Tänie und dem Maße der Krümmung. Die Tatsache, daß bei der Blähung von Ileumstücken ohne Mesenterium die Tänie auf die Innenseite der Krümmung zu liegen kommt, beweist, daß dieser Teil der Darmwand einer Dehnung in Längsrichtung größeren Widerstand entgegensetzt als seitlich davon gelegene Partien und der Mesenterialansatz selbst. Därme, die keine Tänie besitzen, zeigen beim Blähen ein entsprechend anderes Verhalten.

So läßt sich z. B. am Dünndarm vom Schwein weder makroskopisch noch mikroskopisch eine Tänie feststellen. Das Verhalten bei Blähung zeigt Abb. 18: Die im Bild oben gelegenen Darmstücke stammen aus dem Jejunum; die beiden unteren aus dem mittleren Ileum. Die Darmstücke

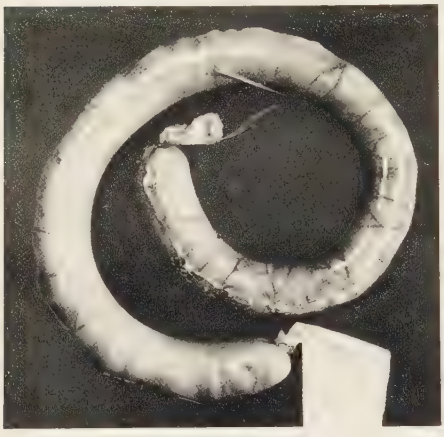

Abb. 15.

Abb. 16.

Abb. 15. Unterstes Ileum, gebläht, einer 28jähr. Frau. Gastrales Ende weiß bezeichnet.

Abb. 16. Mitte des Dünndarms. Unteres Jejunum desselben Darmes wie Abb. 15. Abnahme der Krümmung von cäcal nach gastral.

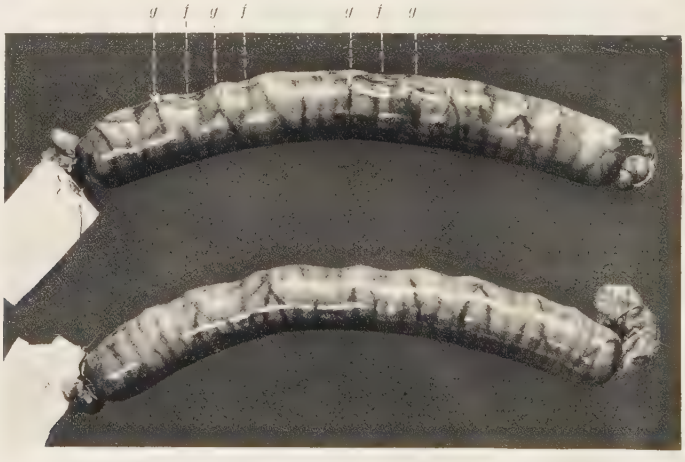


Abb. 17. Oberstes Jejunum derselben Leiche wie Abb. 15 und 16. Wellenförmiger Verlauf des Mesenterialansatzes. Eintritt der Gefäße in die Darmwand auf den Buckeln *(g)*. Zwischen den Gefäßeintrittsstellen Einziehungen der Darmwand *(f)*.

links im Bild besitzen noch ihr Gekröse, rechts ist es abgetrennt. Beim Aufblähen der vier Darmstücke nahmen sie die hier wiedergegebene Form an. Alle vier Darmstücke zeigen die gleiche Krümmung; auch die vom Mesenterium

abgetrennten Darmstücke behalten im Gegensatz zum menschlichen Darm ihre natürliche Schlingenform bei. Dieser Befund mit der Feststellung, daß ein verstärkter Mittelstreifen der Serosa am Schweinedünndarm fehlt, bestätigt nochmals die von Vogt vertretene Ansicht, daß die Taenia fibrosa im menschlichen Dünndarm eine Längsverspannung darstellt, die nach Ablösung des Mesenteriums beim Blähen des Darmes eine Umkehr der Darmkrümmung hervorruft.

Im untersten Ileum eines Schweinedünndarms konnte in einem Falle ein etwa 2 mm breiter, scharf begrenzter Streifen aus stärkeren, längsgerichteten, elastischen

Abb. 18. Vier geblähte Darmstücke aus dem Schweinedarm. Bei Ablösung des Mesenteriums (rechts) behalten die geblähten Darmstücke ihre Schlingenform bei. Vergleiche das Verhalten beim menschlichen Dünndarm (Abb. 15—17).

Fasern festgestellt werden, der seinen Anfang von der Plica iliocaecalis nahm. Sein oberes Ende wurde nicht ermittelt. Bei den übrigen, meist jungen Schlachttieren konnte diese tänienartige Bildung nicht beobachtet werden.

### Über die Gefäße des Dünndarms und deren Verhalten zu den Kerkringschen Falten.

Die Verbindung zwischen den arteriellen Arkaden des Mesenteriums und den in der Darmwand verlaufenden Arterien bilden die Arteriae rectae (Rami intestinales bei Hou-Jensen). Eine neuere und treffende Darstellung der Arteriae rectae gibt Eisberg (1924, S. 229/230): „These arteries generally come off separately and alternate, one passing in front of, the other behind the intestine, as described by Dwight and Monks.“ .... „In the duodenum and oral jejunum the vasa recta alternate and in a few instances occur as double vessels. Bifurcation and three vessels arising from a common stem are occasionally found. Upon approaching the oral ileum these branching vessels appear more frequently and are greatly increased in the ileum with a decrease of single vessels.“

Läßt man ein mageres Mesenterium durch die Finger gleiten, so kann man deutlich die beiden Mesenterialblätter und die in zwei Schichten angeordneten Vasa recta gegeneinander verschieben. Am Mesenterialansatz treten „die Mehrzahl der Gefäße und alle größeren ....

sofort unter die Längsmuskelschicht, die das Gefäßbündel oft noch eine Strecke weit ins Mesenterium hinein bedeckt. Breite Schlitze in der Ringschicht lassen die Gefäße auch durch diese hindurchtreten. Sie erreichen also sofort am Ansatz des Mesenteriums die Submucosa und breiten sich hier zu einem Netz starker Gefäße aus. Nur kleine Äste, die man bei der Präparation sogar deshalb leicht übersieht, weil sie sich schon im Mesenterium abzweigen, breiten sich unter der Serosa aus, laufen um den Darm herum und speisen die Muskulatur mit Ästen, die dann zur Submucosa weiterlaufen. Es sind dies dünne Zweige, die sehr viel schwächer sind als die Gefäße in der Submucosa" (Pteersen 1931, S. 484).

Darüber hinaus habe ich bei meinen Untersuchungen gefunden, daß der Gefäßeintritt in die Darmwand an anatomisch besonders gebauten Stellen der Darmwand erfolgt, deren Anordnung zu den Plicae circulares in Beziehung steht, und zwar treten die Gefäße am Mesenterialansatz an den faltenfreien Stellen des geblähten Darmes in die Darmwand ein.

Hält man eine leere Jejunumschlinge mit ihrem Gekröse gegen das Licht und betrachtet man den Mesenterialansatz, so erkennt man unschwer, daß die Darmwand an den Eintrittsstellen der Gefäße ausgebuchtet oder sogar zipfelförmig ausgezogen erscheint. Bläht man jetzt das Darmstück auf, so entstehen am Gekröseansatz Vorwölbungen der Darmwand, zwischen denen deutliche Furchen liegen. Die von den Arkaden kommenden Vasa recta münden auf der Höhe dieser Vorbuchtungen in die Darmwand ein (Abb. 17). Die tieferen Furchen, wie sie Abb. 17 zeigt, liegen an den Stellen, an denen am geblähten Darm mit Mesenterium die Beugefalten entstehen.

An einer geblähten Jejunumschlinge (besonders am Trockenpräparat) erscheinen die Kerkringschen Falten von außen als zirkuläre Einkerbungen der Darmwand. Sie setzen mit ihrer bindegewebigen Unterpolsterung einer Ausdehnung des Darmes offenbar einen erhöhten Widerstand entgegen. Stehen nun an einer Stelle des Darmes die Schleimhautfalten sehr dicht beieinander oder ist durch Verschmelzung benachbarter Falten eine größere Kerkringsche Falte entstanden, so wird die Darmwand an dieser Stelle einer Ausdehnung weniger nachgeben. Am geblähten Darm wird sich eine solche Stelle von außen als tiefere Einschnürung darbieten. In der Tat findet man beim Aufschneiden der geblähten und fixierten Darmstücke an den Stellen äußerer, tieferer Furchen innen eine Anhäufung der Schleimhautfalten. Die zwischen den Einkerbungen liegenden Buckel der Darmwand sind dagegen faltenfrei oder doch faltenarm. So ist das Verhalten am Gekröseansatz. An der Schlingenperipherie jedoch stehen die Schleimhautfalten in sehr regelmäßigem Abstand voneinander und sind von annähernd gleicher Größe. Auf Abb. 19 kommt ein aufgeschnittenes Darmstück aus dem Jejunum zur Darstellung, an dem sich das beschriebene Verhalten der Gefäße zu den Kerkringschen Falten deutlich zeigt. Das Darmstück wurde von seinem Gekröse abgetrennt, gewaschen, gebläht und getrocknet und das nun steife Darmrohr seitlich aufgeschnitten und bei durchfallendem Licht photographiert. Da eine Injektion der Gefäße nicht vorgenommen war, erscheinen diese (*g*) gegenüber den sich scharf abhebenden Kerkringschen Falten (*f*) unscharf begrenzt. Die im Bild unten liegende Darmhälfte enthält den Mesenterialansatz; die oben liegende die Schlingenperipherie. Hier, in deren Halbteil sind die Kerkringschen Falten zahlreicher, während sie gegen den Gekröseansatz hin zum Teil auslaufen, zum Teil sich zu größeren Falten vereinigen; diese größeren, wirklich ringförmigen Falten liegen — das ist unser überraschender Befund — in regelmäßigem Wechsel

mit den Gefäßeintrittsstellen, d. h. zwischen den Vasa recta. Am Mesenterialansatz des geblähten Darmstückes stehen also die Falten weiter auseinander, und die Gefäße münden an den faltenfreien Abschnitten in die Darmwand ein.

Die gleichen Beziehungen zwischen Gefäßeintrittsstellen und KERKRINGschen Falten finden sich auch am geblähten Darm, wenn das Gekröse nicht abgetrennt wurde. Ich verweise hier auf die Abb. 21 und auf die dort gegebenen Erklärungen. Die Bedeutung dieses regelmäßigen Befundes liegt offenbar darin, daß er zunächst für eine bleibende Anordnung der KERKRINGschen Falten spricht, dafür also, daß die Falten Dauerbildungen und nicht funktioneller Natur sind.

Unsere Blähversuche zeigen aber ferner, daß am Leichendarm ein Teil der Schleimhautfalten sicher verstreichbar ist: am umgekrempelten Darm — also vor

Abb. 19. Geblähtes, getrocknetes und seitlich aufgeschnittenes Darmstück. Obere Darmhälfte *(a)* zeigt die Schlingenperipherie, untere Darmhälfte *(b)* den Mesenterialansatz. Die Eintrittsstellen der Vasa recta in die Darmwand *(g)* liegen zwischen den KERKRINGschen Falten *(f)*. Bei *ff* zwei KERKRINGsche Falten.

der Blähung — sind mehr Falten vorhanden als nach dem Blähen. Das Zahlenverhältnis der Falten zweier je 35 cm langer Darmstücke aus dem mittleren Jejunum eines Erwachsenen vor und nach der Blähung habe ich wie folgt gefunden:

| | Vorher | Nachher |
|---|---|---|
| Darmstück I . . . . . | 40 \| 47 | 28 \| 39 |
| „ II . . . . . | 40 \| 45 | 26 \| 36 |

Dabei bedeutet jeweils die erste Ziffer die Anzahl der Falten am Mesenterialansatz, die dahinterstehende die Faltenzahl an der Schlingenperipherie. Es ist demnach bereits vor dem Blähen ein wenn auch kleiner Unterschied in der Zahl der Falten am Mesenterialansatz und der gegenüberliegenden Seite festzustellen.

Die Frage nach Verstreichbarkeit oder Konstanz der KERKRINGschen Falten spielt neuerdings in den Erfahrungen und Ansichten der Röntgenologen eine erhebliche Rolle. Die neueste Stellungnahme ist am besten aus den Worten WELTZ' (1938, S. 382) zu entnehmen: „Entgegen den Ansichten der Anatomen sind die meisten KERKRINGschen Falten rein funktionelle Bildungen, sie können auch bei zu schneller Passage im unteren Ileum auftreten. Ob alle Falten funktioneller Natur sind, ist noch strittig. KERKRINGsche Falten treten immer dann auf, wenn der Darminhalt stärker fortbewegt wird."

In neueren Arbeiten, insbesondere von Gösta Forssell (1925, 1938) und dessen Schüler Sten Grettve (1936) wird gezeigt, daß das Faltenrelief des Dünndarms als inkonstant und anatomisch nicht fixiert zu betrachten ist. Forssell läßt im Gegensatz zu Patzelt (1936, S. 259), Rieder (1925, S. 228) u. a. den Unterschied zwischen permanenten Kerkringschen Falten und vorübergehenden Faltungen überhaupt fallen. Die Schleimhaut besitzt nach Forssell (1938, S. 352) einen „autonomen Bewegungsmechanismus . . . . . ", der „aktiv an der Bildung des inneren Reliefs des Verdauungskanals teilzunehmen" vermag. Mit dieser Ansicht Forssells lassen sich manche Beobachtungen anatomischer Art sehr wohl vereinbaren: die Anordnung der Submucosa in zwei Schichten, einen derberen, der Ringmuskelschicht anliegenden äußeren Bindegewebsschlauch und eine mehr locker gebaute, der Mucosa zugewendete, innere Bindegewebshülle (Henle 1873, Bd. II, S. 167); ferner das Vorhandensein einer der Schleimhaut eigenen und in der Innervation (Meissnerscher Plexus) vom übrigen Muskelschlauch unabhängigen Muscularis mucosae (Rieder, S. 217). Die Beobachtung Henles, daß die Kerkringschen Falten „auch nach Entfernung der Muskelhaut nicht verstreichen", kann ich auf Grund eigener Versuche bestätigen. Die äußere und stärkere Schicht der Submucosa, die „über die Falten hinwegzieht", muß „eingeschnitten werden . . ., wenn die Falten auseinandergelegt werden sollen" (Henle, S. 167). Für das Relief der Magenschleimhaut haben Forssell und Grettve (1936, S. 40) Verdickungen der Muscularis mucosae auf der Höhe der Magenfalten nachgewiesen und solche Muscularis mucosae-Kontraktionen auch für die Kerkringschen Falten des Dünndarms vermutet. An Längsschnitten vom Dünndarm konnte ich jedoch Verdickungen der Muscularis mucosae auf der Höhe der Kerkringschen Falten nicht in regelmäßiger und überzeugender Weise finden. Auch im Bau erfährt die Muscularis mucosae innerhalb der Kerkringschen Falten keine nennenswerte Änderung (Baeker 1933, S. 316). „Die ganze Muscularis mucosae" des Dünndarmes „hat nach Gerlach (1860) eine durchschnittliche Dicke von 15—18 $\mu$; nach Verson (1871) ist sie gewöhnlich nicht stärker als 0,021 mm, kann aber auf die Hälfte und weniger sinken" (Patzelt, Bd. V/3, S. 240). Die Muscularis mucosae des Magens ist dagegen sehr viel stärker. Nach Poirier-Charpy (Tome IV/1, p. 231) beträgt deren Dicke 50—100 $\mu$. Allein schon dieser große Unterschied in den Schichtdicken der Muscularis mucosae des Magens und der des Dünndarms machen es unwahrscheinlich, daß die Faltenbildung im Dünndarm gleich der im Magen nur durch Kontraktionen der Muscularis mucosae bedingt sein soll.

An Längsschnitten vom gut fixierten Dünndarm eines Hingerichteten (Abb. 20) läßt sich als fast regelmäßiger Befund die Raffung der Ringmuskelsepten am Grunde der Kerkringschen Falten beobachten. Die Regelmäßigkeit dieser schon von Goerttler u. a. beobachteten Raffung der Muskelbündel macht wahrscheinlich, daß an der Bildung der Schleimhautfalten des Dünndarms — soweit diese als inkonstante Bildungen angesehen werden können — Kontraktionsvorgänge in der Muscularis propria mindestens ebenso stark beteiligt sind wie solche der Muscularis mucosae. Abb. 20 zeigt außer dieser Muskelbeziehung auch noch das bekannte regelmäßige Verhalten der Gefäße zu den Falten: an deren Basis treten größere Gefäßäste innerhalb der Submucosa — sowohl Venen wie Arterien — gehäuft auf, während die zwischen den einzelnen Falten gelegenen Partien größere Gefäße meist vermissen lassen.

Dieser Befund steht natürlich nicht im Widerspruch zu den vorher gemachten Angaben, daß zwischen den Eintrittsstellen der Vasa recta in die Darmwand die Kerkringschen Falten weniger oder nicht verstreichbar sind, da es sich bei den Gefäßen innerhalb der Submucosa nur um Äste der Vasa recta handelt. Diese submukösen Gefäße erfahren eine eingehende Darstellung durch Hou-Jensen (1931), der jedoch nur das Ileum zur Untersuchung herangezogen hat. Die gröberen submukösen Arterien bilden im Dünndarm „ein basal, gleich nach innen von der Muscularis propria gelegenes Netz. Von diesem Netz entspringen Zweige, die teils nach außen gegen die Muscularis propria, teils in größerer Anzahl nach

innen gegen die Schleimhaut verlaufen. Die zur Schleimhaut gehenden Arterienäste sind lang und verzweigen sich in ihrem Verlauf ein- oder zweimal spitzwinkelig und gewöhnlich dikotomisch. Im oberen Teil des Dünndarmes, wo die Submucosa bei Infiltration[1] dick wird, sind die zur Schleimhaut verlaufenden Äste lang und verzweigen sich unter sehr spitzen Winkeln . . . . . Wenn die Dünndarmfalten bei der Infiltration vollständig verstreichen, so sind die zur Schleimhaut verlaufenden Gefäße an benachbarten Stellen von gleicher Länge, unabhängig davon, ob sie zu einer Falte oder zu einem wandständigen Gebiet gehört haben" (GRETTVE, S. 61—63). Diese Versuche GRETTVEs machen eine

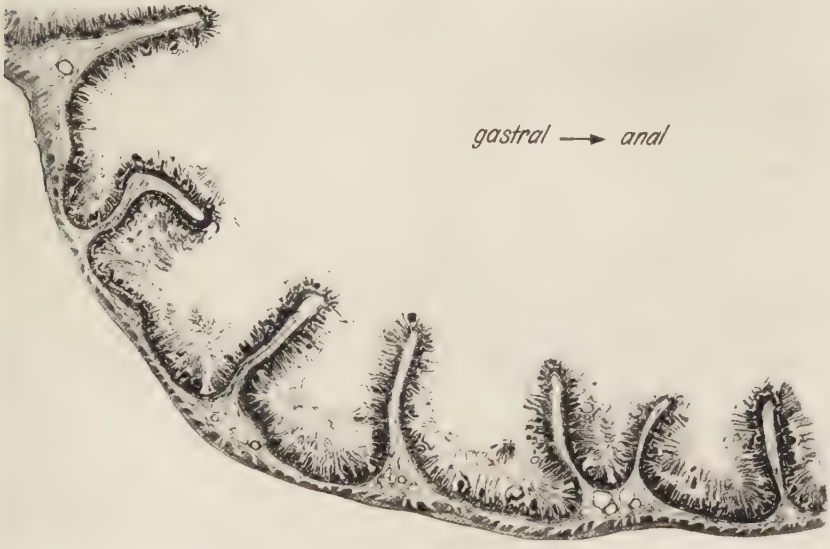


Abb. 20. Aus einem Längsschnitt durch das untere Jejunum eines 28jähr. Hingerichteten. Seitlicher Bereich des Darmes. Färbung: Orcein-Boraxcarmin. Vergr. 6mal. Regelmäßige Raffung der Ringmuskelbündel und größere Gefäßäste in der Submucosa am Grunde der KERKRINGschen Falten.

große passive Bewegungsmöglichkeit der submukösen Gefäße wahrscheinlich. „Länge und Bau der Blutgefäße sowie ihre Befestigung im Bindegewebe" sind derart, „daß die Gefäße die Formveränderung der Submucosa mitmachen, ohne nennenswerten Widerstand zu leisten. Die Blutgefäße dürften deshalb nicht für die Submucosa formbestimmend sein, sondern machen die Formveränderungen des submukösen Gewebes genau mit, indem sie ihre Windungen strecken oder ihre Schlängelung vermehren oder ihre Lage verändern" (GRETTVE, S. 65). Für diese Folgerungen GRETTVEs spricht auch ein Befund, den ich an Längsschnitten durch geblähte Darmstücke erheben konnte: die wenigen noch vorhandenen Falten sowie die durch die Blähung entstandenen Beugefalten zwischen den Eintrittsstellen der Vasa recta in die Darmwand enthalten in ihrem bindegewebigen Gerüst viel mehr Gefäßquerschnitte als die zahlreichen Falten des kontrahierten

[1] STEN GRETTVE hat die Submucosa des oberen Dünndarmes mit physiologischer Kochsalzlösung infiltriert und dadurch die Schleimhautfalten an der infiltrierten Stelle zum Verschwinden gebracht.

Darmes. Die zwischen den Falten gelegenen Partien des geblähten Darmes sind fast gefäßfrei.

Daß auch eine leichte passive Verschiebung und Formänderung der Ringmuskelbündel möglich ist, lassen ebenfalls Längsschnitte durch Beugefalten erkennen, die beim Blähen eines Darmstückes zwischen den Eintrittstellen der Vasa recta in die Darmwand entstehen. Die Beugefalten werden von der gesamten Darmwand — also auch von der Muscularis propria und der Serosa — gebildet. Die Bindegewebssepten zwischen den Ringmuskelbündeln werden im Bereich der Beugefalten deutlich gegen den Gipfel der Falte gerafft — ein Befund, der das von Goerttler (1932) gegebene Schema über den polaren Bau des Dünndarms als nur bedingt zutreffend erweist.

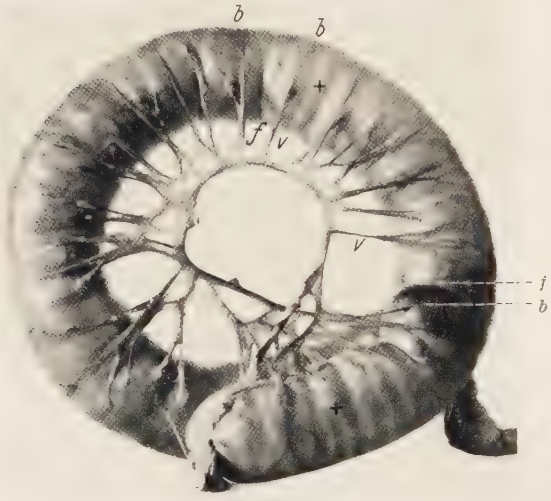


Abb. 21. Geblähte Jejunumschlinge. Das Mesenterialgewebe ist bis auf die Gefäße abpräpariert. Vasa recta *(v)* treten an Vorbuchtungen *(b)* in die Darmwand ein. Dazwischen tiefere Furchen *(f)*. Bei + Zusammenfließen zweier Kerkringscher Falten von außen sichtbar.

Für die von Forssell gedachte Möglichkeit, „daß nicht nur die Muskulatur der äußeren Wand und der Schleimhaut zu den funktionellen Variationen des Schleimhautreliefs beitragen, sondern daß auch lokale Variationen der Blutgefäßfüllung und des Flüssigkeitsgehaltes der Gewebe hierbei eine Rolle spielen können" (Grettve, S. 100), gibt — wenigstens für den tierischen Darm — eine Arbeit von R. Spanner (1932) über arterio-venöse Anastomosen in der Submucosa die anatomische Grundlage ab.

Und nun also zurück zu unserem Gefäßbefund; während Forssell ein wechselndes Auftreten und Verstreichen der Schleimhautfalten an jeder Stelle des Dünndarms für möglich hält, muß ich auf Grund meiner Befunde an geblähten Jejunumstücken eine regelmäßige Ortsbeziehung der Kerkringschen Falten zu den Gefäßeintrittsstellen annehmen in dem Sinne, daß an den Partien zwischeu den Eintrittsstellen der Vasa recta — also an den Stellen der am geblähten Darmstück von außen sichtbaren tieferen Furchen — die Schleimhautfalten weniger oder nicht verstreichbar sind und damit als anatomisch vorgebildet betrachtet werden müssen.

Wie beschrieben, treten die Vasa recta an Vorbuchtungen der Darmwand in diese über. Sie benützen also zu ihrem Eintritt die faltenarmen, locker gebauten Partien der Darmwand, während sie die fester gebauten und auf Spannung beanspruchten tiefen Furchen frei lassen. Ein ähnliches Verhalten zeigen die Gefäße auch sonst. So finden sich z. B. im Bereich der auf Längsspannung beanspruchten Taenia fibrosa außer Capillaren keine Gefäße (Vogt).

An einer Jejunumschlinge (Abb. 21) wurde das ganze Mesenterialgewebe bis auf die Gefäße abpräpariert und das Darmstück aufgebläht. Hierbei nahm der

Darm dieselbe Form und Krümmung an, als ob das ganze Mesenterium erhalten wäre. Die Gefäßplatte tritt tangential an den Darm heran (s. nächster Abschnitt), und die Darmschlinge zeigt am Gekröseansatz die erwähnten Ausbuchtungen mit den Gefäßeintrittsstellen. Man kann auf der Abbildung das Zusammenfließen der auch von außen sichtbaren Kerkringschen Falten am Gekröseansatz erkennen.

Wenn eine so präparierte Darmschlinge beim Aufblähen dieselbe Krümmung annimmt wie bei erhaltenem und unverletztem Mesenterium, so spricht das dafür, daß das *Mesenterium seine Wirkung als Haftmittel und formbestimmendes Element des Darmes bereits durch die Gefäße allein ausüben kann.*

Es sind dann die Gefäße des Mesenteriums „nicht bloß als blutleitende Röhren im Sinne der Gewebsversorgung zu betrachten, sondern" ebenso „auch in mechanischem Sinne mit in die Konstruktion einzustellen und einzurechnen" (Mollier[1]). Wenn Mollier glaubt: Es „kann die bekannte Arkadenform der Mesenterialgefäße wohl nie aus der Aufgabe der Blutversorgung allein erklärt werden", so ist ihm vollauf recht zu geben. Für die Funktion des Gekröses als Haftapparat kommt hinzu: die zweifache Lage des Bauchfells selbst (Vogt 1926). Die von Toldt beschriebene Membrana mesenterii propria als derbere Zwischenschicht in der Mesenterialplatte (Toldt 1894) konnte ich an keinem meiner Präparate finden. Eine solche wird auch unwahrscheinlich gemacht durch die Beobachtung, daß beim Einblasen von Luft in ein fettarmes Mesenterium das Dünndarmgekröse sich in zwei Mesenterialblätter spaltet, die von gleicher Stärke sind.

Diese Beobachtung stimmt überein mit den Ergebnissen von W. Vogt (1926, S. 884): „Insoweit Toldt mit Membrana propria eine gefäßführende Schicht von Bindegewebe meint, die ihrer Genese und ihrem Wachstum nach eine gewisse Selbständigkeit besitzt, ist ihm recht zu geben. Eine eigentliche Membran ist diese Schicht aber nicht. Wenn Toldt ganz allgemein sich so scharf gegen die Bezeichnung der Mesenterien als Duplikaturen des Bauchfells wendet, so liegt dabei wohl der Nachdruck darauf, daß zu dem Doppelblatt noch ein dritter Bestandteil hinzukommt, eben die gefäßführende Schicht. Diese ist nach meinen Beobachtungen aber nirgends als festerer, geschlossener, membranartiger Bestandteil präparierbar." Überraschen muß es, wenn trotz diesen Feststellungen von W. Vogt der Begriff der Membrana mesenterii propria so zäh im Schrifttum festgehalten wird. Das Mesenterium ist — entgegen anders lautenden Darstellungen, z. B. E. Seifert (1926, S. 351) — in erster Linie als Bauchfellduplikatur zu werten.

Die am normalen und gesunden Darm vorhandenen Vorbuchtungen dürfen nicht mit den sogenannten „falschen Divertikeln" des Dünndarms verwechselt werden. Die Divertikel entstehen dadurch, daß die Gefäße bei ihrem Eintritt in die Darmwand die Muskelschichten durchbrechen und daß bei geeigneten Bedingungen (chronischer Meteorismus, venöse Stauung, Fettschwund, allgemeine Atrophie) die Darmschleimhaut in und durch diese Muskellücken vorgetrieben wird (Hansemann, Edel u. a.). Begünstigend für die Divertikelbildung muß die bisher unbeobachtet gebliebene Anordnung der Falten zu den Gefäßen mitwirken, indem die Gefäßeintrittsstellen am geblähten Darm an faltenfreien, somit weniger verspannten Stellen der Darmwand liegen. Die falschen Divertikel sitzen den physiologischen Vorbuchtungen des Darmes als kleinere Gebilde auf.

### Lagebeziehung zwischen dem Dünndarm und seinem Gekröse.

Nach den gebräuchlichen Darstellungen in den Lehrbüchern der Anatomie (Rauber-Kopsch, Corning u. a.) zeigen die Dünndarmschlingen in ihrer Zahl und Anordnung eine gewisse Einheitlichkeit und Regelmäßigkeit. Corning schreibt: „Doch hat man schon lange

[1] Mollier: Diskussion zu Goerttler. Verh. Anat. Ges. **1931**.

die Erkenntnis gewonnen, daß die Schlingen der beiden großen Abteilungen des Dünndarms sich bis zu einem gewissen Grade auf bestimmte Gebiete der Bauchhöhle beschränken und auch in ihrer Anordnung eine gewisse Beständigkeit aufweisen" (1931, S. 437). Hiermit stimmen die Erfahrungen der Röntgenologen und der Chirurgen bei Laparotomien überein. Rieder berichtet in seinem Buch der Röntgenkunde (1925, S. 223): „Auch bei Betrachtung und Vergleich einer größeren Anzahl von Röntgenogrammen (Normalserien) im Verlauf der Dünndarmpassage kommt man zu der Überzeugung, daß bestimmte Regeln für die Anordnung der Dünndarmschlingen bestehen." Und „auch beim Menschen nehmen dieselben, wenn sie bei einer Operation in Unordnung geraten sind, ihre normale Lage wieder ein und auch nach absichtlicher Verlagerung der Schlingen bei Laparotomien kehren sie stets in ihre ursprüngliche Lage zurück" (Rieder, S. 224/225). Aufschlußreich für die Beurteilung der Lageerhaltung der Dünndarmschlingen sind auch die Versuche von Mall, Boese und Heyrowsky. „Die Tierversuche von Mall ergaben, daß bei ein und demselben Tier die aus der Bauchhöhle gelegten und wieder zurückgebrachten Schlingen sich stets in der gleichen Weise wieder einordnen. Boese und Heyrowsky haben bei Tieren für Röntgenstrahlen undurchlässige Körper in der Darmwand fixiert, und zwar in der Subserosa. (Eine eigentliche Subserosa gibt es am visceralen Peritoneum des menschlichen Darmes, abgesehen vom Mesenterialansatz, nicht. Gemeint ist wahrscheinlich das Stratum fibroelasticum. Verf.) Sie fanden bestimmte Dünndarmschlingen immer annähernd an denselben Orten, sowohl zu verschiedenen Tageszeiten als auch im Verlauf von Tagen und Wochen wieder vor. Diese Versuche beweisen außerdem, daß die Lageveränderung der einzelnen Schlingen im Verlauf der Verdauung sehr gering ist" (Rieder, S. 224). Diese im Tierversuch gewonnenen Erkenntnisse widersprechen nicht der Annahme, daß auch die Darmschlingen des menschlichen Dünndarms eine gewisse Normallage einnehmen, um die sie nur im geringen Maße pendeln.

„Die typische Anordnung der Dünndarmschlingen ist in erster Linie bedingt durch ihre eigentümliche fächerförmige Befestigung am Mesenterium bzw. an der hinteren Bauchwand, weshalb sie, aus ihrer Lage gebracht, dieselbe stets wieder einnehmen" (Rieder, S. 224). Als erster hat Sernoff auf diesen Zusammenhang der Dünndarmlagerung mit der Form und Lage der Gekröse hingewiesen. Auch Stopnitzki (1898) kommt auf Grund von Untersuchungen an einem größeren Leichenmaterial zu ähnlichen Ergebnissen: „Die Schlingen des Dünndarmes sind nach einem feststehenden Plan angeordnet, in Abhängigkeit von der Insertionslinie und der Breite des Gekröses." Nach Fr. P. Mall (1897) ist sogar „die Lage der Darmwindungen beim Erwachsenen ebenso gesetzmäßig . . . . . wie diejenige der Gehirnwindungen" (1897, S. 403). Er konnte zeigen, daß „die schon Ende des zweiten Embryonalmonats gebildeten sechs Dünndarmschlingen bis zum Erwachsenen verfolgt werden und hier noch als Hauptschlingen erkannt werden können" (nach Bromann 1911, S. 345). Nach den Untersuchungen von W. Vogt an menschlichen Embryonen besitzt außerdem der Dünndarm eine ihm eigene Wachstumstendenz, derart daß im Jejunum der Darm auf eine alternierende Schlingenbildung hinstrebt, während im Ileum eine Neigung zu spiraligem Verlauf festzustellen ist (Vogt 1920).

Eigene Untersuchungen über die Lage der einzelnen Dünndarmabschnitte bringe ich nicht, wohl aber einen Befund, der offenbar mit der Konstanz der Schlingen in Zusammenhang steht.

Bläht man nämlich eine aus dem Zusammenhang herausgenommene Jejunumschlinge, an der das Gekröse belassen wurde, auf, so nimmt das Darmstück die bekannte Schlingenform an. Entgegen den bisherigen Darstellungen setzt jedoch das Mesenterium meistens nicht senkrecht, sondern an ausgedehnten Abschnitten tangential am Darm an. Bringt man die geblähte Darmschlinge mit Gewalt in eine andere Lage zu ihrem Mesenterium, so behält sie zwar diese ihr aufgezwängte Lage bei, kehrt jedoch nach Ablassen der Luft bei neuem Aufblähen in die alte, ihr eigene Lage zum Mesenterium zurück. Das Darmrohr wird dann von der gleichen Seite des Mesenteriums tangiert wie zuvor. Weitere Versuche an isolierten Darmschlingen haben ergeben, daß ein und dasselbe Darmstück immer dasselbe Verhalten des Gekröseansatzes zeigt und daß dieser tangentiale Ansatz des Mesen-

teriums am Darm im Jejunum annähernd von Schlinge zu Schlinge über eine Stellung mit senkrechtem Ansatz wechselt (Abb. 22).

Am deutlichsten ist dieser tangentiale Ansatz des Mesenteriums, der häufig nur am geblähten Darm in Erscheinung tritt, im obersten Jejunum ausgebildet. Dieser Darmabschnitt wird in seiner „am häufigsten vorkommenden Anordnung" von Stopnitzki (1898, S. 234) in folgender Weise beschrieben: „Von der Flexura duodeno-jejunalis begibt sich der Dünndarm horizontal nach rechts unter die Leber, geht dann nach Beschreibung dreier vertikaler und zweier horizontaler Schlingen in langem horizontalem Zuge zum linken Hypochondrium, wo eine ganze Reihe vertikaler Züge folgen, die aber die Fossa iliaca sinistra wegen der hier liegenden Flexur nicht erreichen . . . . ." Diese nach rechts gewendete und horizontal verlaufende Darmschlinge mit ihren Nebenschlingen habe ich bei den von mir untersuchten 15 Leichen 12mal in ungefähr der beschriebenen Weise vorgefunden und will sie als „erste große Jejunumschlinge" bezeichnen[1]. Diese Darmschlinge sieht dann mit ihrer konkaven Seite nach links und oben. Das Darmrohr dieses Abschnitts wird vom rechten (hinteren) Mesenterialblatt tangiert, während das linke (vordere) Mesenterialblatt mit dem Darmrohr eine Nische bildet, bevor es als viscerale Serosa auf den Darmumfang übergeht. Die Taenia fibrosa — soweit am Jejunum überhaupt vorhanden — liegt hier nicht gegenüber dem Mesenterialansatz, sondern diesem nach einer Seite genähert (vgl. Abb. 12). Untersuchungen des herausgenommenen Darmes zeigen, daß es regelmäßig das linke (vordere) Mesenterialblatt ist, von dessen Ansatz an der Weg des visceralen Bauchfells und seiner Gefäße bis zur „Tänie" der kürzere ist. An einer solchen nach rechts gewendeten Jejunumschlinge liegt also der Mesenterialansatz mehr nach hinten als entsprechend der Konkavität und der gefäßarme Streifen mehr vorn, und zwar dem Mesenterialansatz vorne genähert.

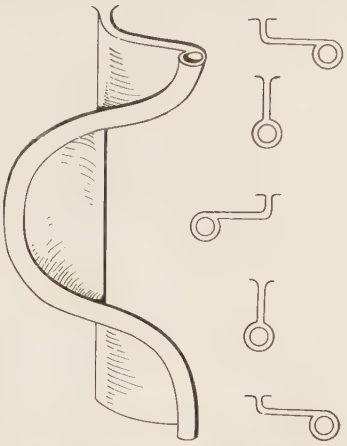

Abb. 22. Schematische Darstellung des Verhaltens des Gekröseansatzes im oberen Jejunum.

An den folgenden Darmschlingen ist der tangentiale Ansatz weniger ausgeprägt; im Ileum findet sich diese Besonderheit meistens überhaupt nicht. Nur in einem Fall konnte ich an einer geblähten Darmschlinge vom mittleren Ileum einen tangentialen Ansatz beobachten. Regelmäßig zeigen Blähversuche am herausgenommenen Darm, daß die anatomischen Besonderheiten — tangentialer Ansatz und Seitenabweichung der Tänie — da wo sie sich feststellen lassen, mit der Schlingenform im beschriebenen Sinne übereinstimmen.

Auf Abb. 23 kommen zwei geblähte Darmschlingen aus dem oberen Jejunum eines 57jährigen Mannes zur Darstellung, an welchen der tangentiale Ansatz des Mesenteriums am Darm gezeigt werden soll. An der rechts gelegenen Darmschlinge liegt der Gekröseansatz oben, und das für diese Darmschlinge hintere

[1] Vgl. H. Rieder u. J. Rosenthal: Handbuch der Röntgenkunde, Bd. 2, S. 217, Abb. 143 (nach Merkel). Leipzig 1925.

Mesenterialblatt ist sichtbar. Der Gekröseansatz der links gelegenen Darmschlinge befindet sich unten, so daß man auf das vordere Mesenterialblatt blickt. Einen Querschnitt durch eine nicht geblähte Darmschlinge aus dem Jejunum vom Neugeborenen zeigt Abb. 24. Hier ist das Darmrohr zweimal getroffen.

Abb. 23. Zwei geblähte und getrocknete Darmschlingen vom Jejunum eines 57jähr. Mannes mit tangentialem Ansatz des Mesenteriums am Darm.

Das Mesenterium setzt von der dorsalen Seite her (im Bild oben) tangential am Darm an.

Dadurch, daß das Gekröse abschnittsweise bald von dieser Seite, bald von der anderen tangential an den Darm herantritt und dieser sich beim Blähen noch

Abb. 24. Schnitt durch eine Darmschlinge vom Jejunum eines Neugeborenen. Färbung: van Gieson. Vergr. 2,7mal.

stärker seitlich an das Mesenterium legt, wird die Zahl und Lage der Schlingen im Anfangsteil des Darmes, wo dieses Verhalten zu beobachten ist, offenbar mitbestimmt. Das beschriebene Verhalten des Gekröseansatzes erklärt also zum Teil die eingangs erwähnten Beobachtungen über eine konstante Lage der Dünndarmschlingen. Auf Grund meiner Präparate muß ich annehmen, *daß die Darmschlingen im Jejunum bezüglich ihrer Lage bei demselben Menschen während des Lebens viel beständiger sind als die im Ileum.* Bei chirurgischen Eingriffen, die eine absichtliche Verlagerung von Darmschlingen bezwecken, muß — soweit sie das obere Jejunum betreffen — das bisher unbeachtet gebliebene Verhalten des Mesenteriums zum Darm — im beschriebenen Sinne — berücksichtigt werden.

## Über die Bildung der Taenia fibrosa.

Der charakteristische Faserverlauf in der Serosa des menschlichen Ileum erinnert in seiner Anordnung an die funktionellen Strukturen anderer Organe und Gewebe (Knorpel, Knochen) und wurde in seiner mechanischen Bedeutung bereits von Vogt und Pfeiffer erörtert. Die Einfachheit der Struktur und die im wesentlichen flächenhafte Anordnung der Fasern legen eine Untersuchung über die Strukturbildung in der Serosa nahe und lassen Ursache und Wirkung einigermaßen überblicken.

Da die spannungstrajektoriellen Strukturen der Dünndarmserosa (vgl. Abb. 2 mit Abb. 14) erst während des ersten Lebensjahrzehnts zur Ausbildung gelangen, ist die Entstehung der Serosastruktur durch mechanische Beanspruchung, also durch funktionelle Anpassung nicht von vornherein abzuweisen. Dabei ist es durchaus möglich, ja sogar zu fordern, daß in der Dünndarmserosa gerichtete Differenzierungsvorgänge erfolgen, die in ihrer Richtung mit den funktionellen Beanspruchungen übereinstimmen.

Als die wichtigste und beständigste Beanspruchung der Darmwand und damit der Serosa ist wohl die Füllung des Darmes durch Chymus anzusehen. Dieser übt im Vordringen auf die Darmwand einen Druck aus, der sich in der Wand sowohl im Querschnitt als auch der Länge nach im Sinne der Dehnung auswirkt. Der Druck ändert sich in seiner Stärke mit der Beschaffenheit und Menge des Darminhaltes, jedoch nicht in seiner Richtung. Unterscheidet man die Druckwirkung des Darminhaltes in eine, die auf den Darm in radiärer Richtung einwirkt, und in eine längsgerichtete, so entsprechen diesen verschiedenen Beanspruchungen verschiedene zu fordernde Serosastrukturen.

Bindegewebe antwortet auf Beanspruchung durch Zug in mehr als einer Richtung mit einer Gitterstruktur. Da die Darmserosa gleichzeitig einen Längs- und einen Querzug erleidet, entspricht den Beanspruchungen der Serosa ein Scherengitter. Die Unterscheidung in eine reine Längs- oder reine Querdehnung des Darms ist nicht statthaft, weil die Beanspruchung der Darmwand in beiden Richtungen gleichzeitig erfolgt. Bei der Analyse der Dehnungskräfte und deren Wirkung spreche ich deshalb nur von vorzugsweise longitudinal und vorzugsweise zirkulär gerichteten Dehnungskräften der Darmwand.

Der durch den Darminhalt bewirkte radiär gerichtete Druck wird bei dem meist gleichförmigen Inhalt des Darmes im nämlichen Augenblick an allen Stellen desselben Darmumfanges gleich stark sein. Dieser senkrecht zur Darmwand gerichtete Druck verursacht einen Zug in zirkulärer Richtung, womit gleichzeitig eine Dehnung des Darmes (im Querschnitt) verbunden ist. Die zunächst als locker liegend und ungeordnet angenommenen Fasern der Serosa werden sich unter der Wirkung dieses Zuges vorzugsweise in die zirkuläre Richtung des Darmes einstellen. Eine solche der Querdehnung angepaßte Serosastruktur findet man tatsächlich am Serosaflächenpräparat; aber nur am Mesenterialansatz. Für die übrigen Teile der Serosa, insbesondere für die Schlingenperipherie, muß auch noch ein in Längsrichtung des Darmes wirkender Zug angenommen werden, der durch eine vordringende Füllung des Darmes (Pendelbewegung, Peristaltik) seine Erklärung findet. Solch ein vordringender Darminhalt verursacht einen Zug in Richtung des Darmes, durch den die Darmwand über den Inhalt gespannt wird. Diese längsgerichtete Kraft wird wieder auf alle Stellen desselben Darmumfanges

gleich stark wirken. Da aber diese gleich große Kraft am Mesenterialansatz sowohl die Darmwand als auch das Mesenterium der Länge nach dehnen muß, nimmt das Mesenterium hier der Darmwand einen Teil der Beanspruchung ab. Deshalb wird die hier erreichte Dehnung und damit verbundene Lageverschiebung der kollagenen Fasern der Serosa viel geringer sein als an anderen Stellen desselben Darmquerschnittes. Die tatsächlich erreichte Dehnung und Längseinstellung der Fasern wird um so stärker sein, je weiter die Stelle vom Gekröseansatz entfernt liegt; am stärksten also an der Schlingenperipherie.

Denkt man sich die Kraft, die den Darm erweitert, gleichzeitig wirkend mit der, die eine Verlängerung des Darmes verursacht, so überlagern sich die zirkulären und longitudinalen Zugkräfte, und es resultiert an jedem Punkt der Serosa eine neue Zugrichtung mit einem neuen Faserverlauf. Am Mesenterialansatz, wo die Längsdehnung des Darmes wegen der Raffung durch das Gekröse sehr gering ist, kann fast nur die Querdehnung wirksam sein. Als Ausdruck hiefür müssen am Mesenterialansatz die kollagenen Fasern sich vorzugsweise in die zirkuläre Richtung einstellen. An der Schlingenperipherie, wo die Beanspruchung auf Längsdehnung am stärksten ist, müssen die kollagenen Fasern vorzugsweise in der Längsrichtung verlaufen, während an den seitlichen Partien des Darmes, wo zirkuläre und longitudinale Beanspruchungen sich die Waage halten, die kollagenen Fasern sich weder in die eine noch in die andere Richtung, sondern in die Resultierende der beiden Zugrichtungen einstellen. Die kontinuierliche Zunahme der Beanspruchung auf Längsdehnung in Richtung auf die Schlingenperipherie hat ein kontinuierliches Abweichen der kollagenen Fasern nach der dem Mesenterium gegenüberliegenden Seite zur Folge. Die am Serosaflächenpräparat festgestellten Bindegewebsstrukturen lassen demnach erkennen, daß bei der Entstehung dieser Strukturen ein gerichtetes Wachstum erfolgte, das sehr wohl mit den funktionellen Beanspruchungen übereinstimmt.

Sinnvoll und eigentlich selbstverständlich erscheint, daß die Dehnung eines kollagenen Fasernetzes bis zur Streckung der Maschen eine weitere Dehnung verhindert. So ist es zu erklären, warum die Taenia fibrosa, deren Maschen nahezu gestreckt sind, einer Dehnung in Längsrichtung so großen Widerstand entgegensetzt.

Die Serosa des Dünndarmes wird außer der Dehnung von innen her sicherlich noch durch andere Kräfte, z. B. die Muskulatur des Darmes, mechanisch beansprucht. Doch kann man das Wesentliche in der Serosakonstruktion — die Tänienbildung — allgemein als Ausdruck der Dehnung durch Darminhalt und der Wirkung der Raffung des Darmes entlang dem Mesenterialansatz ansehen.

Zu ähnlichen Folgerungen gelangt man, wenn man umgekehrt aus der Serosastruktur auf deren Beanspruchung schließt. „Das wird . . . deswegen erlaubt sein, weil für die Morphologie folgende allgemeine Zusammenhänge ganz unabweislich bestehen: bestimmten Strukturen entsprechen bestimmte Beanspruchungen; nur da sind im Bauplan des Körpers straffe und elastische Verbindungen eingesetzt, wo sie mechanisch gebraucht werden" (Vogt 1926, S. 868). Der fast zirkuläre Verlauf der kollagenen Fasern an den gekrösenahen Stellen der Serosa ist der Ausdruck eines zirkulär gerichteten Zuges, der seine zwangslose Erklärung in einer Dehnung des Darmes durch Darminhalt findet.

Die Raffung des Darmes durch das Gekröse schützt den Darm am Mesenterialansatz vor Längsdehnung. Die Schlingenperipherie dagegen ist bei Blähung und Füllung des Darmes der ganzen Beanspruchung im Sinne der Längsdehnung ausgesetzt, und deshalb sind hier an der Schlingenperipherie die Bedingungen für die Entstehung eines fibrösen Längsbandes günstig. Daß die Taenia fibrosa nur in den unteren $^2/_3$ des Dünndarmes ausgebildet ist (Vogt 1935, S. 281), muß seine spezielle Ursache im mechanisch-funktionellen Verhalten des Ileum haben, worüber weiter unten berichtet wird.

Die Anordnung der elastischen Fasern der Dünndarmserosa steht offenbar in Abhängigkeit von dem kollagenen Fasernetz und hat dementsprechend typisch verschiedene Anordnung an den verschiedenen Stellen des Darmumfanges, jeweils entsprechend der Anordnung des kollagenen Netzes. Daß die elastischen Fasern in der Richtung der Diagonalen der kollagenen Fasergitter liegen, und zwar um so zahlreicher in der Richtung der stärksten Dehnung, je mehr diese eine senkrecht dazu gerichtete Dehnungsbeanspruchung übertrifft, stimmt mit der Vorstellung überein, daß die elastischen Fasern die Aufgabe und die Fähigkeit besitzen, ein gedehntes, kollagenes Netzwerk wieder in seine Ausgangslage zurückzubringen. Diese Anordnung der elastischen Fasern in der Serosa scheint nur verständlich, wenn man die elastischen Fasern (mit Petersen 1926 u. a.) als dehnbar und nicht etwa nur als biegsam annimmt.

Die Taenia fibrosa ist von der Ileocäcalklappe an nur über etwa $^3/_5$ der Dünndarmlänge deutlich ausgebildet (Vogt). Wenn nun die Annahme, daß es sich hierbei um eine funktionelle Struktur handelt, richtig ist, so müssen funktionelle Unterschiede zwischen Ileum und Jejunum vorhanden sein, die die Bildung des verstärkten Längsstreifens im Ileum begünstigen, im Jejunum aber verhindern. Als Ursache für die Bildung der Tänie im Ileum könnte man die Anstauung des Chymus vor der Ileocäcalklappe anführen (Vogt 1935, S. 281). Bei kleinen Kindern steht die Valvula Bauhini offen (Rieder, S. 235), und dementsprechend findet sich an Leichen dieses Alters auch keine Tänie. Höher als der Widerstand der Ileocäcalklappe wird die verminderte Peristaltik im Ileum und damit eine stärkere längerdauernde Füllung dieses Darmabschnittes für die Bildung der Tänie zu bewerten sein. Röntgenologische Aufnahmen der Dünndarmpassage lassen erkennen, daß der Darminhalt im Jejunum rascher weiterbefördert wird als im Ileum. Man findet bei der Durchleuchtung das Jejunum außer dessen ersten Schlingen meist leer, das untere Ileum aber gefüllt (Rieder, S. 211). Diese verminderte Peristaltik im Ileum hängt möglicherweise damit zusammen, daß im Ileum die Muskulatur schwächer ist als im Jejunum (Patzelt, S. 282). Für die Bildung der Tänie kann Bedeutung gewinnen, daß dadurch „auch der aktive Widerstand gegen Dehnung herabgesetzt ist gegenüber dem Jejunum (Vogt 1935, S. 281). Auch den höheren Keimgehalt des Ileum (Magnus-Alsleben, S. 1033) und eine dadurch bedingte Blähung könnte man als begünstigenden Faktor anführen. Dem steht entgegen, daß in der normalen Dünndarmpassage sich keine Gase befinden. Ob und inwieweit auch das engere Darmlumen im Ileum einen Einfluß auf die Bildung der Taenia fibrosa ausübt, läßt sich nicht übersehen.

Die angeführten mechanisch-funktionellen Unterschiede zwischen Jejunum und Ileum machen eine stärkere Beanspruchung der Darmwand des Ileum auf

Dehnung vom Darmlumen aus wahrscheinlich und lassen die Taenia fibrosa als funktionelle Struktur erscheinen.

## Zusammenfassung.

1. In der Serosa des menschlichen Ileum sind die elastischen Fasern in zwei Netzen angeordnet. Das eine liegt oberflächlich an der Grenze zwischen fibrillärer Deckschicht und der Serosagrundschicht. Es ist orthogonal gerichtet und wird vorwiegend aus zirkulär verlaufenden Fasern gebildet. Dieses Stratum elasticum (Vogt) ist rings um das Darmrohr von annähernd gleicher Stärke. — Ein zweites elastisches Netz liegt in der Tiefe der Serosagrundschicht. Dessen Fasern verlaufen in der Längsrichtung des Darmes und finden sich in einem verschieden breiten Streifen an der Schlingenperipherie sehr zahlreich. Gegen den Gekröseansatz hin hört dieses elastische Netz auf.

2. Die Bildung der Taenia fibrosa erfolgt im ersten Lebensjahrzehnt und ist damit noch nicht abgeschlossen.

3. Die neuere Auffassung von der Verstreichbarkeit der Kerkringschen Falten findet anatomische Unterlagen in der Anordnung des submukösen Bindegewebes, in dem Vorhandensein einer in der Innervation vom übrigen Muskelschlauch unabhängigen Muscularis mucosae und in der Möglichkeit der submukösen Gefäße, Formveränderungen des Bindegewebes mitzumachen.

Dagegen steht ein neuer Befund: die regelmäßige Beziehung der Falten zu den Gefäßeintrittsstellen in dem Sinne, daß im geblähten Darm am Mesenterialansatz die Falten im Bereich der Eintrittsstellen der Vasa recta in die Darmwand verstreichen, während sie an den zwischen den Gefäßeintrittsstellen liegenden Abschnitten des Darmes nicht verstreichen.

Als verbindende Auffassung ergibt sich: zum Teil sind die Kerkringschen Falten sicher verstreichbar. Andere Falten, die zwischen den Eintrittsstellen der Vasa recta in die Darmwand liegen, sind anatomisch vorgebildet.

4. Das Mesenterium setzt an ausgedehnten Abschnitten der oberen Jejunumschlingen — am geblähten Darm — nicht senkrecht, sondern tangential am Darm an. Der tangentiale Ansatz des Mesenteriums am Darm wechselt im oberen Jejunum über eine Stellung mit senkrechtem Ansatz annähernd von Schlinge zu Schlinge. Dieser Befund erklärt zum Teil die von Anatomen, Chirurgen und Röntgenologen beobachtete konstante Lage der Dünndarmschlingen.

5. Die Beschränkung der Taenia fibrosa vorwiegend auf das Ileum (Vogt 1935) läßt sich durch mechanisch-funktionelle Unterschiede zwischen Ileum und Jejunum erklären. Es wird für das Ileum eine stärkere Beanspruchung der Darmwand auf Dehnung wahrscheinlich gemacht.

## Schrifttum.

Baecker, R.: Z. mikrosk.-anat. Forsch. **34**, 313—329 (1933). — Benninghoff: Verh. anat. Ges., 40. Verslg Breslau **1931**, 95—123. — Bromann, J.: Normale und abnorme Entwicklung des Menschen. Wiesbaden 1911. — Corning, H. K.: Lehrbuch der topographischen Anatomie. München 1931. — Dogliotti, G.: Verh. anat. Ges., 39. Verslg Amsterdam **1931**, 14, 15. — Edel, M.: Virchows Arch. **138**, 347—363 (1894). — Eisberg, H. B.: Anat. Rec. **28**, 227—242 (1924). — Forssell, G.: Verh. dtsch. Röntgenges. **16**, 1—5 (1925). — Fortschr. Röntgenstr. **57**, 331—353 (1938). — Goerttler, K.: Gegenbaurs Jb. **69**, 329—379 (1932). —

Grettve, St.: Acta radiol. (Stockh.), Suppl. **31** (1936). — Haberland, H. F. O.: Die Differentialdiagnose chirurgischer Erkrankungen. Berlin u. Leipzig 1935. — Hansemann, P.: Virchows Arch. **144**, 400—405 (1896). — Hass, E.: Z. Anat. **108**, 337—355 (1938). — Heiss, R.: Der Atmungsapparat (Pleura). Handbuch der mikroskopischen Anatomie des Menschen, Bd. V/3, S. 782—786. Berlin 1936. — Heller, A.: Ber. kgl. sächs. Ges. Wiss. Leipzig, Mathem.-physik. Kl. **24**, 165—171 (1872). — Henle, J.: Handbuch der systematischen Anatomie des Menschen, 2. Aufl., Bd. II/1. Braunschweig: F. Vieweg 1873. — Hou-Jensen, H. M.: Z. Anat. **94**, 68—93 (1931). — Jakobshagen, E.: Jena. Z. Naturwiss. **64**/1, 1—90 (1929). — Magnus-Alsleben, E.: Der Einfluß der Mikroorganismen auf die Vorgänge im Verdauungstraktus beim erwachsenen Menschen. Handbuch der normalen und pathologischen Physiologie, Bd. III, S. 1027—1044. Berlin 1927. — Mall, Fr. P.: His' Arch. Anat. u. Physiol., Abt. I, Suppl. **1897**, 403—434. — Meurer, H.: Anat. Anz. **83**, 223—229 (1936/37). — Mollier, S.: Disk. zu K. Goerttler, Bau und Mechanik der menschlichen Darmwand. Verh. anat. Ges., 40. Verslg Breslau **1931**, 169—173. — Moraller, F. u. E. Hoehl: Atlas der normalen Histologie der weiblichen Geschlechtsorgane. Leipzig 1912. — Muskatello, G.: Virchows Arch. **142**, 327—359 (1895). — Patzelt, V.: Der Darm. Handbuch der mikroskopischen Anatomie des Menschen, Bd. V/3, S. 1—448. Berlin 1936. — Petersen, H.: Beitr. path. Anat. **76**, 2, 222—225 (1926). — Histologie und mikroskopische Anatomie. München 1931. — Pfeiffer, L.: Anat. Anz. **86**, 177—195 (1938). — Pinkus, F.: Die normale Anatomie der Haut. Handbuch der Haut- und Geschlechtskrankheiten, Bd. 1/I, S. 1—378. Berlin 1927. — Poirier, P. et A. Charpy: Traité d'Anatomie Humaine, Tome IV/1; IV/3. Paris 1901—1905. — Rieder, H.: Der Dünndarm. H. Rieder u. J. Rosenthals Handbuch der Röntgenkunde, Bd. II. Leipzig 1925. — Schwarz, W.: Anat. Anz. 8, 71—75 (1893). — Seifert, E.: Peritoneum einschließlich Netz. Handbuch der mikroskopischen Anatomie des Menschen, Bd. V/1, S. 337—360. Berlin 1927. — Z. exper. Med. **65**, 799—806 (1929). Spanner, R.: Gegenbaurs Jb. **69**, 394—454 (1932). — Stopnitzki, S.: Internat. Mschr. Anat. u. Physiol. **15**, 214—240 (1898). — Toldt, C.: Erg. Anat. **3**, 263—273 (1894). — Vogt, W.: Z. angew. Anat. **2**, 1—124 (1917). — Verh. anat. Ges., 29. Verslg Jena **1920**, 39 bis 55. — Z. Anat. **80**, 859—949 (1926). — Verh. anat. Ges., 43. Verslg Jena **1936**, 274—282. — Weltz, G. A.: Prager Tagung 1937. Fortschr. Röntgenstr. **57**, 382 (1938).

## Lebenslauf.

Ich bin am 5. Oktober 1911 in München geboren und besuchte die Grundschule in München und Freiburg i. Br.

Nach 9 Jahren Mittelschule in Freiburg und München legte ich Ostern 1932 die Reifeprüfung ab. Im W.H. 1932 begann ich an der Universität München das Medizinstudium, an welcher ich im Sommer 1938 das Medizinische Staatsexamen ablegte.